Aus der klinischen Abteilung des Zahnärztlichen Institutes der Universität Basel
(Vorsteher: Prof. Dr. Oscar Müller)
und der
physiologisch-chemischen Anstalt der Universität Basel
(Vorsteher: Prof. Dr. Siegfried Edlbacher)

Ueber Veränderungen von Pulpa und Dentin bei experimentellem Meerschweinchenskorbut

Inaugural-Dissertation
zur
Erlangung der Doktorwürde
der Hohen Medizinischen Fakultät der
Universität Basel

Vorgelegt von
ALFRED BLOCH
von Basel

Buchdruckerei Keller & Co. A.G. - Luzern - 1939

Von der medizinischen Fakultät Basel genehmigt
auf Antrag von
Herrn Professor Dr. Oskar Müller

Tag der Promotion: 17. November 1938

R. UNIV.
BIBLIOTHEEK
LEIDEN

A.

Untersuchungen über die Einwirkung der Skorbutschädigung auf Meerschweinchen-Molaren

Bei Untersuchungen auf Vitamin-Mangelkrankheiten hat sich gezeigt, dass gerade die Zähne sehr stark betroffen werden *(O. Walkhoff)*. Es ist nun ausserordentlich wichtig, neben den seit langem bekannten klinischen Krankheitsbildern des Skorbuts (C-Avitaminose) der Mundhöhle, auch eine genaue Kenntnis zu besitzen über die histologischen Zahnveränderungen.

Durch die Isolierung des C-Vitamin durch *v. Szent-Györgyi* (1928) wurde die synthetische Herstellung der Ascorbinsäure (Vitamin C) in die Wege geleitet. Unter den pflanzlichen Produkten weisen besonders Apfelsinen, Zitronen, Zwiebeln, Tomaten, Hagebutten und die grüne Paprikaschote einen hohen Vitamin-C-Gehalt auf *(Stepp)*. Die biologische Prüfung am Meerschweinchen ist noch immer der sicherste Nachweis der Ascorbinsäure. Als kleinste C-Vitamin-Protektivdosis bezeichnet man diejenige Tagesdosis, die den Gewichtsabfall solcher Tiere verhütet und die Entwicklung des Skorbuts soweit hemmt, dass die behandelten Tiere beim Tode der Kontrolltiere, d. h. der C-vitaminfrei ernährten, praktisch skorbutfrei sind *(Stepp)*. Werden Meerschweinchen mit einer C-vitaminfreien Diät ernährt, so setzt am 15. Tag ein bis zum Tod fortschreitender Gewichtsabfall ein. *Stepp* erwähnt die eingehenden Versuche *Molls*, welche zeigten, dass eine tägliche Dosis von 0,25—0,5 mg Ascorbinsäure genügt, um den Gewichtsabfall der C-vitaminfrei ernährten Tiere aufzuhalten und den Tod der Tiere zu verhindern. Aber erst von einer täglichen Menge von 1,0—1,5 mg Ascorbinsäure fehlten bei den Tieren auch alle histologisch nachweisbaren Veränderungen, z. B. an

den Zähnen. Nach *Jeanneret* tritt die Wirkung von C-Vitaminmangel auf Pulpa und Dentin ein, bevor es zu irgendwelchen andern Skorbutsymptomen gekommen ist, sodass diese Zahnveränderungen als Test zur Vitamin-C-Prüfung verwendet werden. „Gerade die Verwendungsmöglichkeit von genau dosierbaren reinen Vitaminpräparaten im Tierversuch und am Menschen hat ausserordentlich befruchtend auf die Forschung gewirkt" *(Jeanneret)*. Alle diese genauen Angaben erleichtern selbstverständlich die Skorbutversuche bedeutend, indem sie erlauben, mit ganz bestimmten Dosen des Antiskorbutikums jede gewünschte Form des Skorbuts mit grösster Wahrscheinlichkeit zu erzielen. Eine C-Hypervitaminose ist, zum Unterschied von andern Vitaminen, bisher jedenfalls nicht bekannt geworden *(Stepp)*.

Zu Beginn des Jahrhunderts lieferten *Axel Holst* und *Frölich* den experimentellen Nachweis, dass durch Entzug von Grünfutter aus der gewöhnlichen Nahrung Skorbut erzeugt werden kann. Bei einseitiger Ernährung von Meerschweinchen mit C-Vitaminfreier Kost bot die erfolgende Erkrankung ein dem menschlichen Skorbut in allen Symptomen entsprechendes Bild. Die in der Mundhöhle auftretenden Erscheinungen bestehen vor allem in Schwellung und Verfärbung des Zahnfleisches, in Schwellung des Gaumens, Lockerung der Zähne, Veränderungen im Zahn- und Knochenaufbau.

Die Auswirkung der C-Avitaminose beim Meerschweinchen ist durch Arbeiten der letzten 20 Jahre untersucht worden. Es soll in dieser Arbeit nur auf Schädigung und Reaktion der Pulpa und des Dentins eingegangen werden. Vorerst sollen die wichtigsten Arbeiten über Veränderungen von Dentin und Pulpa bei experimentellem Meerschweinchenskorbut Erwähnung finden.

In der Arbeit von *Höjer* und *Westin* sind frühere Untersuchungen über Veränderungen im Mund und an den Zähnen wie folgt zusammengestellt:

Hess schreibt, dass makroskopische Zahnveränderungen bei Meerschweinchenskorbut schon von manchen Forschern Erwähnungen fanden: die Zähne wurden etwas gelblich, verloren von ihrer Transparenz und brachen gelegentlich ab. Die Molaren wurden so gelockert,

dass sie leicht aus ihren Alveolen entfernt werden konnten. Die Schneidezähne zeigen dieses Verhalten weniger ausgesprochen.

Jackson und *Moore* (1916) stellten Gefässveränderungen fest: eine starke Gefässdilatation war von mehr oder weniger starken Blutungen begleitet. Mit Heu und Hafer ernährte Tiere wiesen in den Molaren vollständig nekrotisierte Pulpen auf.

Zilwa und *Wells* beschreiben schwere Schädigungen, welche mit dem Zugrundegehen der Odontoblasten beginnen und gefolgt werden von Blutungen aus den stark erweiterten Blutgefässen, bis schliesslich eine völlige „fibroide Degeneration" erfolgt. Nach Zilwa und Wells ist der Zahn eine der ersten, wenn nicht die erste Organpartie, an welcher sich ein Mangel der antiskorbutischen Komponente in der Kost geltend macht.

Robb und seine Mitarbeiter fanden bei Skorbutkost regelmässige Veränderungen, und sie sind die Ersten, die auf eine Neubildung von Osteodentin in der Pulpa hinweisen: „Die Veränderungen in den Zähnen waren überraschend; die Odontoblasten verloren ihre langgestreckte Form und schieden sehr rasch Osteodentin aus; dieses füllte in einigen Fällen das Pulpakavum völlig aus".

Howe findet als Folge skorbutischer Ernährung Alveolarpyorrhoe und Caries dentium, welche der menschlichen entsprechen soll.

Towerud, der Howes Tiere einer histologischen Prüfung unterzog, stellt eine Substitution des normalen Dentins durch Osteodentin fest, welches degenerierte Odontoblasten einschloss. Das Pulpagewebe ist so völlig degeneriert, dass normale Elemente kaum zu erkennen sind.

1924 hat *Höjer* eine ausgedehnte Arbeit veröffentlicht, laut welcher er seine Versuchstiere nach den Angaben für experimentelle Skorbutforschung von *Chick* und *Hume* ernährt hat:

1. Das Grundfutter darf kein Antiskorbutikum enthalten.
2. Das Grundfutter muss mit Hinsicht auf alle andern lebenswichtigen Stoffe vollkommen sein.
3. Die Tiere, die für das Experiment verwendet werden, müssen einer genauen pathologisch-anatomischen Untersuchung unterzogen werden.

4. Nahrung, deren antiskorbutischer Gehalt bestimmt werden soll, oder mit welcher eine bestimmte antiskorbutische Dosis gegeben werden soll, muss den Versuchstieren mit Pipetten in den Mund eingeführt werden.

Durch Beachtung dieser genauen Vorschriften unterschied sich Höjers Arbeit von früheren, da er so imstande war, die gewünschte Skorbutform zu erzeugen. Auf seine Nomenklatur und seine allgemeinen patho-histologischen Befunde soll hier nicht eingegangen werden.

Hingegen verdienen die Untersuchungen von *Höjer* und *Westin* an skorbutischen Meerschweinchenzähnen unser grösstes Interesse. Diese „klassisch" genannte *(Jeanneret)* Arbeit unterzog die Zähne der an Skorbut erkrankten Tiere einer genauen histologischen Untersuchung. Schon nach acht Tagen konnten Höjer und Westin die ersten Veränderungen im histologischen Bild feststellen. Diese Symptome sind, wie wir schon anfangs erwähnt haben, überhaupt die ersten feststellbaren histo-pathologischen Veränderungen eines von Skorbut befallenem Organismus. „Die ersten Unterschiede zeigen sich in dem, normalerweise strahlenförmig an der Pulpaperipherie angeordnetem Gitterwerk der Odontoblastenzone. Die Regelmässigkeit der Odontoblastenreihe erscheint gestört, die Odontoblasten verlieren allmählich ihre Form, die Ausläuferverbindungen durch das Prädentin mit den Tomesschen Kanälen im Dentin verschwinden." Ebenso stellen Höjer und Westin eine hyperchromatische Zone entlang der innersten, pulpawärts gerichteten Dentingrenze durch amorphe Kalkablagerung fest. Dadurch wird das zu Beginn des Skorbuts bereits fertige Dentin nach aussen abgeschlossen. Mit der weiterdauernden skorbutischen Zahnzerstörung stellt sich ein vollständiges Verschwinden der Odontoblasten ein; gleichzeitig verläuft damit die Ablagerung eines Hartgewebes, welches sich in Pulpaknochen umwandelt, aber spongiöse und poröse Struktur aufweist, der Pulpaknochen erinnert in seinem Aussehen deutlich an neugebildeten minderwertigen Kieferknochen. Das Pulpagewebe zeigt normalerweise ein embryonales Bindegewebe mit sternförmigen Zellen, durchzogen von kollagenen Fibrillen. Was die Pulpaschädigung anbelangt, so unterscheiden Höjer und Westin zwischen einer absoluten und mitigierten Skorbutform; während die Tiere

bei der absoluten Form völlig C-vitaminfrei ernährt wurden, hat man der Nahrung der Tiere mit mitigiertem Skorbut eine gewisse, wenn auch ungenügende, Menge eines Antiskorbutikums zugesetzt. Die bei der *absoluten Form* festgestellten Veränderungen ergaben vor allem eine Gewebszerstörung, während Pulpaknochen in nur unbeträchtlicher Menge vorhanden ist; ferner findet sich völlige Odontoblastendegeneration, Blutungen, Nekrosen, Hydrops ex vacuo-Bildung. Hingegen sollen bei der *mitigierten Form* diese degenerativen Erscheinungen in den Hintergrund treten, während die Pulpaknochenbildung in weit stärkerem Mass als bei der absoluten Form vorherrscht.

Kotànyi hat seine Untersuchungen über experimentellen Meerschweinchenskorbut in einer ausführlichen Arbeit festgehalten. Was zunächst die histologischen Veränderungen im Pulpakanal betrifft, so findet auch er die Initialsymptome bereits nach acht Tagen; es sind dies Pulpenhyperämie, Veränderungen der Odontoblasten durch Cystenbildung.

Besondere Beachtung schenkt Kotànyi den zentralen Zahnpartien und er sagt darüber folgendes: „In einem Teil der Fälle, in denen eine geringe Menge C-Vitamin der Nahrung zugeführt wurde, finden wir diese Gegend vollkommen normal. Bei einer andern Gruppe von Tieren, die lange Zeit ohne C-Vitamin, dann zwei Wochen mit Zugabe von Orangensaft ernährt wurden, finden wir geschlängelte zentrale Enden und unregelmässige Dentin- und Schmelzbildung. Die dritte Gruppe der Bilder ist durch Infraktionen und Frakturen charakterisiert. Wir finden diese Bilder sowohl bei Tieren, die vollkommen C-vitaminfrei gefüttert worden sind, als auch bei solchen, die zur C-vitaminfreien Grunddiät etwas Orangensaft bekommen haben."

Die cystenartigen Bildungen, die bei Skorbut häufig auftreten, erkennt Kotàny nicht als echte, mit Epithel ausgekleidete Cysten, sondern als mit Flüssigkeit gefüllte Hohlräume. Ihr Auftreten erklärt er sich in Zusammenhang stehend mit Blutungen und Erweiterungen des Blut- und Lymphgefäss-Systems im Pulpakanal.

Die Knochenbildung im Pulpakanal bei Skorbut soll nach Kotànyi als eine Metaplasie im Sinne Eulers betrachtet werden; die Knochenbildungen haben das pul-

päre Bindegewebe als Grundlage. „Die Veränderungen im Pulpakanal des skorbutischen Meerschweinchens zeigen von der fibrösen Degeneration bis zur Knochenbildung alle Uebergänge. Die Odontoblasten gehen frühzeitig zugrunde, ausser den verschiedenen Knochenstrukturen ist auch in manchen Fällen besonders im Nagezahnpulpakanal Osteodentin zu finden.

Ueber seine Befunde an skorbutischem Meerschweinchendentin stellt Kotànyi fest, dass je mehr occlusal wir fortschreiten, desto hochgradiger wird man im allgemeinen die Dentinveränderungen vorfinden. Zusammenfassend sagt er: „Die ersten sichtbaren Veränderungen des Dentins sind Erweiterungen der Dentinkanäle; diese zeigen am Querschnitt, von der runden Form ausgehend, die verschiedenartigsten Formen. Die Tomesschen Fasern sind zumeist zugrunde gegangen. Beim höchsten Grad der Zerstörung findet man cystenartige Bildungen. Sehr oft zeigen die veränderten Felder im Dentin eine elliptische Form und durch Ablagerung der ausgelösten Kalksalze eine mit Hämatoxylin stärker gefärbte Begrenzung.“ Ferner weist Kotànyi auf eine Abhängigkeit der Dentin- und Schmelzbreiten und der Dentinverkalkung von der Ernährung hin: während beim normalen Meerschweinchen die Breite von Dentin zu Schmelz sich etwa wie 2:1 verhält, bietet sich beim Skorbuttier ungefähr das umgekehrte Verhältnis dar.

Was die bereits erwähnte Cystenbildung aus erweiterten Lymph- und Blutgefässen im Pulpakanal betrifft, so führt Kotànyi zur Frage nach der Ursache dieser Blutungen die Untersuchungen von *Aschoff* und *Koch* an: diese Forscher sprechen von einer Mangelhaftigkeit der Kittsubstanzen in den Gefässwandungen, die einer kolloidalen Zustandsänderung ihren Grund hat, wodurch die Blutgefässe mehr durchlässig werden. Weiter erwähnt Kotànyi in diesem Zusammenhang die biochemischen Untersuchungen von *Versar* und *Kokas*, welche bei Untersuchungen über die Funktion des hämatopoëtischen Apparates beim experimentellen Skorbut des Meerschweinchens eine Störung der Inkretion von Milz und Knochenmark nachweisen.

O. Walkhoff stellte grossangelegte Untersuchungen an schwangeren Meerschweinchen und ihren Feten an und findet, dass „bei gleicher Prodektivdosis die Zähne

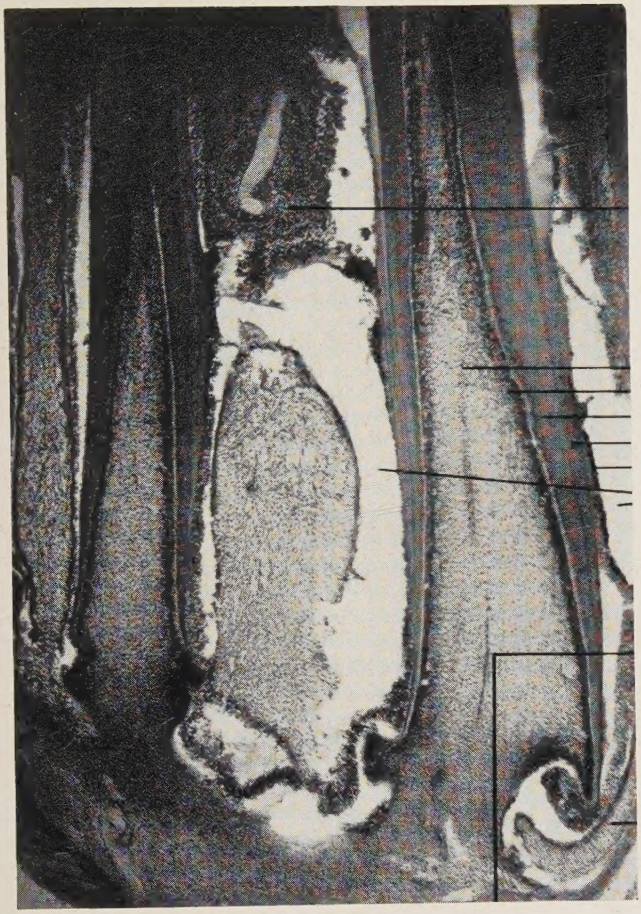

Fig. 1
Normales Uebersichtsbild zweier Falten eines Meerschweinchenmolaren (Längsschnitt)

der schwangeren Tiere besonders in ihrer organischen Anlage oft mehr unter einer Hypovitaminose zu leiden haben, als bei nicht Schwangeren. Teilweise kann man diesen Unterschied auch für die Verkalkung feststellen. Besonders gilt dies für die jüngeren Schichten. In geringerer Weise betrifft das auch die Ameloblasten, wie auch

die Ausscheidungen von Erdsalzen in der Schmelzpulpa selbst bezeugen. Der Vergleich der Erscheinungen bezüglich ihrer Schwere zeigt ferner, dass die jungen Feten die im Körper der Muttertiere vorhandenen und zur Verfügung beider stehenden Vitamine vor allem zum Aufbau der organischen Grundlagen ihrer Zähne möglichst an sich reissen und umgekehrt die Zähne der Muttertiere zu grösseren Anomalien der Struktur veranlassen, als es gewöhnlich bei Nichtschwangeren der Fall ist."

Nach Walkhoff hört die Dentinbildung beim Fortgang des degenerativen Prozesses der Odontoblasten bald vollkommen auf; nachdem aber die Odontoblasten ihre formative Tätigkeit eingestellt haben, wird dem Pulpabindegewebe durch die erweiterten, aber sonst noch funktionsfähigen Blutgefässen weiter Blutkalk zugeführt und in amorpher Form an der Grenze der Pulpa und des Dentins abgelagert. Durch Nachschub weitern Blutkalks spriessen, nach Walkhoff, weitere Kalkverästelungen von dieser Grundlage aus zwischen die Bindegewebszellen. Diese Kalkausscheidung kann auch mitten in der Pulpa auftreten. Walkhoff erklärt ihr Entstehen aus einem relativen Ueberschuss von Kalk in dem befallenen Organ: Begünstigt wird die Ablagerung im Gewebe sowohl durch Stauung des Blutes in den erweiterten Gefässen, als auch durch den Ausfall der formativen Tätigkeit der Odontoblasten, welche das Dentin nicht mehr mit Kalksalzen versorgen können. Das neugebildete Gewebe kann in seiner Erscheinung als Pulpaknochen bezeichnet werden. Walkhoff glaubt sich zur Annahme berechtigt, dass die Pulpa Ernährungsstörungen sicher mit der Bildung von Knochengewebe durch ihre Bindegewebszellen beantworten kann. Hingegen konnte Walkhoff eine Umwandlung von Bindegewebszellen zu wahren Odontoblasten nie feststellen; das in der Pulpa vorkommende Osteodentin ist zurückzuführen auf die Tätigkeit von noch formativ tätigen Odontoblasten, die zusammen mit den zu Osteoblasten gewordenen Bindegewebszellen das Osteodentin erzeugen.

Fish und *Harris* nehmen in ihrer Abhandlung über die Auswirkung des C-Vitaminmangels auf die Zahnstruktur beim Meerschweinchen Stellung zu den bisher erwähnten Befunden der Forschung über die Bildung von „Pulpaknochen" oder „Osteodentin" in skorbutisch affektierten

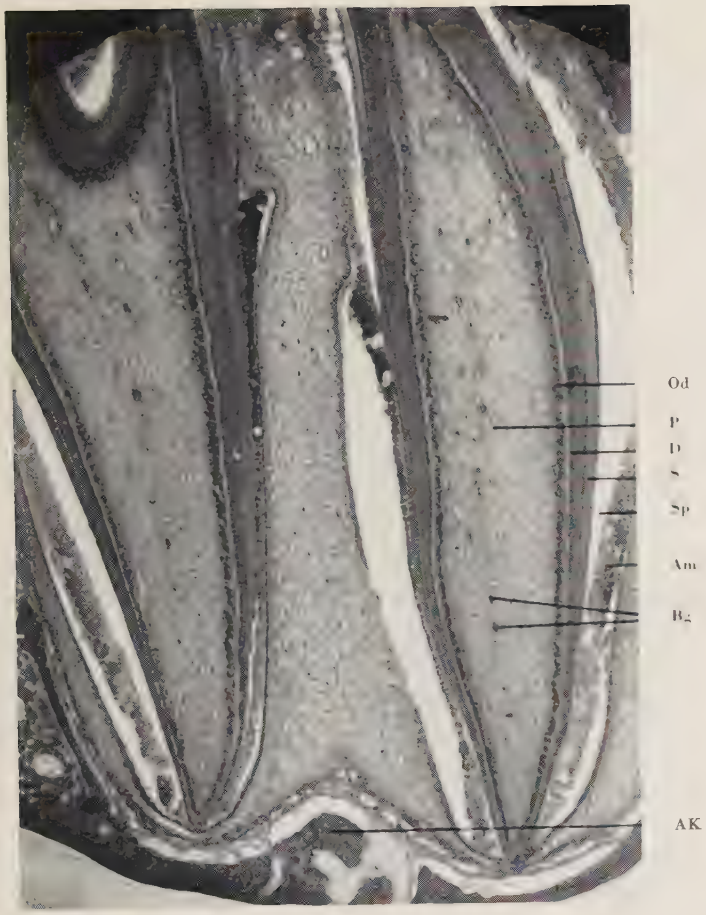

Fig. 2
Schräggeschnittene Molarenfalten mit Alveole
(normales Tier)

Pulpen. Nach diesen beiden Autoren wirkt sich der Mangel an C-Vitamin auf die Vitalität aller Zellen aus, welche mit der Bildung von Hartgeweben betraut sind. In leichten Fällen bietet sich uns vorzeitige Degeneration und Tod der Odontoblasten und Ameloblasten dar; diese Vorgänge gehen einher mit einer Degeneration der Zemento-

blasten, Osteoklasten, Osteoblasten und Knochenkörperchen. In den fortgeschrittenen Fällen findet sich vollständige Degeneration des gesamten Pulpabindegewebes mit Gefässkongestion.

Alle andern Erscheinungen sind sekundärer Natur und stellen die unvermeidliche Folge der vorzeitigen Loslösung der Odontoblasten von ihren Fasern dar. Nach Fish und Harris sind die massiven Kalkablagerungen bei der Hypovitaminose nur der natürliche Ausdruck eines voreiligen Versuches der Pulpa, um das abgestorbene Primärdentin abzuschliessen, da dessen Bestehen vom Momente des Loslösens der Fibrillen von den degenerierten Odontoblasten eine Reizursache für die Pulpa darstellte; ebenso ist der amorphe Niederschlag von Kalksalzen bei schwerem Skorbut ein, wenn auch weniger erfolgreicher, Versuch zur Beseitigung einer Reizursache, von seiten der Pulpa, welche aber schwerer geschädigt ist, und deshalb schwächer reagiert. Fish und Harris bestreiten das Vorkommen von Pulpaknochen: der einzige Beweis, dass das neugebildete Gewebe Knochen ist, sei, oberflächlich betrachtet, seine Aehnlichkeit mit Knochenbälkchen. Sonst deutet nach Fish und Harris nichts auf Knochenbildung hin. „Die Pulpaknochentheorie liefert ein verwirrendes Bild, welches sowohl undeutbar ist, was die Bedeutung allgemeiner biologischer Gründe anbetrifft, als es auch beispiellos dasteht für irgend eine andere Form eines Pulpareizes; sie liefert keine Erklärung für irgend eine Reaktion auf den Tod des Primärdentins.“ Fish und Harris fassen ihre Befunde über Dentinveränderungen wie folgt zusammen: Bei Hypovitaminosen (subscurvy) führt die teilweise Degeneration der Odontoblasten zur Bildung von unregelmässigem Dentin, und später, wenn diese Degeneration fortschreitet, füllt sich die Pulpa völlig mit „calcific scar tissue“, welches mit normalem Sekundärdentin übereinstimmt und welches viele der degenerierten und toten Zellen einschliesst. Bei absolutem Skorbut (full scurvy) ist ein vollständiger Verlust der normalen Funktion die Folge. Das Primärdentin stirbt ab (siehe oben) und wird infolgedessen abgeschlossen durch eine dunkelgefärbte, amorphe Lage von Kalksalzen; neues Primärdentin oder calcific scar tissue wird nicht gebildet. Wenn der Skorbut geheilt wird, dann bildet sich calcific scar tissue, welches die degenerierte

Fig. 3 (vergr. aus Fig. 1)
Normale Umschlagsfalte. Embryonaler Zellcharakter

Pulpa ersetzt." Die Annahme, dass es sich bei diesem Hartgewebe um neugebildeten Pulpaknochen handle, weisen Fish und Harris zurück. Nach ihrer Ansicht handelt es sich um einen natürlichen, physiologischen Versuch, infolge der Degeneration von Odontobl., Amelobl., Cementobl. etc. die skorbutische Schädigung zurückzuweisen; infolgedessen muss nach Fish und Harris die gleiche Abwehr eintreten, wenn die Hartgewebsbildner

traumatisch geschädigt würden. In der Tat erhielten Fish und Harris durch Einführen von Sonden in Pulpen von Kaninchenzähnen ähnliche Bilder von „calcific scar tissue-Bildung" wie bei Skorbut.

Aus dieser Literaturübersicht können wir zusammenfassend folgende gemeinsame Befunde entnehmen:

1. Uebereinstimmend wird durch alle Untersuchungen bestätigt, dass eine skorbutische Schädigung sich zuerst (und zwar bereits nach acht Tagen) an den Zähnen des befallenen Organismus feststellen lässt; dieses Faktum kann geradezu als Test für Vitamin-C-Prüfung gelten.
2. Das Einsetzen der Avitaminose bewirkt in der Odontoblastenzone Veränderungen, die je nach der Schwere der Erkrankung, von der Störung in der normalen Reihenanordnung bis zur völligen degenerativen Zerstörung der Zelle führen kann.
3. Im Gefolge der Odontoblastendegeneration erfolgen Störungen im Dentinaufbau. Als solche werden angegeben: Erweiterungen der Dentinkanäle (Porose). Hemmung der Dentinbildung, die bis zum völligen Aufhören gehen kann.
4. Je schwerer der Skorbutanfall auf den Organismus ist, desto mehr werden alle Zellen, die mit der Aufgabe der Hartsubstanzbildung beauftragt sind, in Mitleidenschaft gezogen.
5. In der Pulpakammer wird eine Hartsubstanz abgelagert, über deren Wesen keine völlige Uebereinstimmung herrscht.
6. Hämorrhagien, Cystenbildung und degenerative Vorgänge im Pulpengewebe werden mehrheitlich bestätigt.

B.

Eigene Untersuchungen

Es war geboten, an Hand eigener, sorgfältig überwachter Versuchsreihen die bisherigen Ergebnisse von C-Vitaminmangelexperimenten auf Meerschweinchenmolaren nachzuprüfen. Eine weitere Versuchsreihe wurde zum Zweck der Untersuchung von Tieren angeordnet, die nach

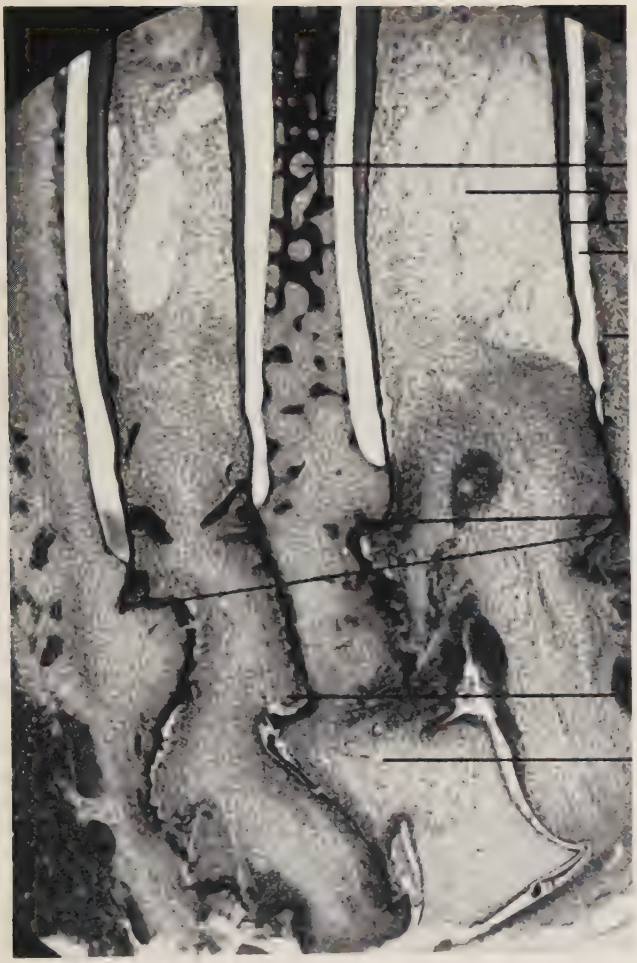

Fig. 4
Skorbutisches Uebersichtsbild: zentrale Partie

einer gewissen Skorbutdauer durch Darreichung antiskorbutischer Kost geheilt wurden.

Bevor wir auf die pathologischen Skorbutbefunde eingehen, soll ganz kurz eine zusammenfassende Uebersicht des normalen histologischen Bildes vorausgeschickt werden:

Die normale Pulpa zeigt eine regelmässige Verteilung des Pulpabindegewebes. Gegen die Umschlagsfalte zu findet eine sehr starke Zellvermehrung statt. Nach *Walkhoff* besteht der Pulpawulst aus einer grossen Anhäufung von embryonalem Bindegewebe mit dicht aneinanderliegenden Zellen; dieses bildet die Grundlage für die zu bildenden Odontoblasten. Zwischen den sternförmigen Zellen des Pulpabindegewebes zeigen sich kollagene Fibrillen. Die Odontoblasten umsäumen die Pulpa strahlenförmig an der Peripherie, sie sind als palissadenartig zusammenhängende Reihe sehr schön zu verfolgen bis ungefähr zur Mitte der Gesamtlänge des Zahnes von der Umschlagsfalte an. Hier beginnt dann eine gewisse Auflockerung des straffen Zellverbandes, ohne dass vorerst Dentinveränderungen festzustellen sind. Occlusalwärts, also in den ältern Partien, obliteriert der Pulpakanal infolge Ablagerung von Sekundärdentin. Dieser, bereits von *Gottlieb* und *Greiner* festgestellte Befund ist als eine Schutzfunktion zu betrachten, welche eine Eröffnung der Pulpahöhle durch die starke Abrasion verhindert. Viele kleine Blutgefässe sind im Pulpagewebe festzustellen. (Vergl. Fig. 1, 2 und 3.)

aa) Experimentell erzeugter und nicht geheilter Skorbut

1. Allgemeine Bemerkungen

Die erste Versuchsreihe umfasste 12 Tiere, von welchen Nr. 9 vorzeitig einging; Nr. 11 wurde als Kontrolltier vom zehnten Tag an mit einer Protektivdosis von 0,5 mg Ascorbinsäure pro die als hypovitaminotisches Tier klinisch gesund erhalten. Nr. 12 wurde ebenfalls als Kontrolltier von Anfang an mit normaler Kost, bestehend aus Heu, Hafer, Wasser, Kohl und gelben Rüben, ernährt; das Tier erhielt zudem sofort bei Versuchsbeginn pro die 5 mg, nach einer Woche sogar 50 mg Ascorbinsäure. Da aber, wie wir eingangs erwähnten, nachgewiesenermassen eine tägliche Menge von 1,0—1,5 mg Ascorbinsäure genügt, um keinerlei histologische Veränderungen nachweisbar zu machen, war Nr. 12 ständig in gutem Zustand und völlig skorbutfrei.

Alle übrigen Tiere wurden vollständig C-vitaminfrei ernährt. Sie wurden bei Versuchsbeginn am 10. April

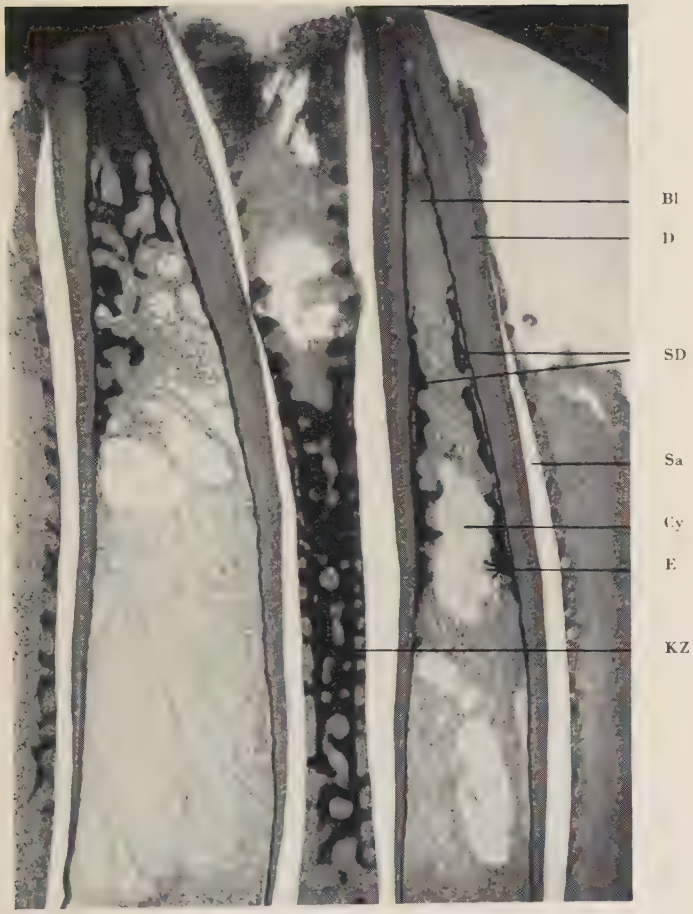

Fig. 5
Skorbutisches Uebersichtsbild: okklusaler Teil

1937 auf C-freie Kost gesetzt und gingen im Laufe der ersten bis zweiten Maiwoche an Skorbut zugrunde. Das Grundfutter setzte sich zusammen aus:

Casein	3,5 g	Ca. lact.	1,5 g
Hafermehl	20,0 g	Bohnenmehl	60,0 g
Na Cl	1,5 g	Agar-Agar	3,0 g

Dieses Grundfutter wird mit Wasser zu einem dickflüssigen Teig angerührt und 1 Stunde gekocht; dann werden 3 g Trockenhefe und 5 g Butter beigegeben. Nebenbei erhält das Tier Hafer und Heu (ohne Klee), ferner Wasser. Die Tiere können sich frei im Käfig bewegen und nach Belieben von der Nahrung verzehren.

Das Befinden der Tiere ist am sichersten aus der Gewichtskurve ersichtlich. Verwendet wurden nicht zu junge Tiere, mit einem durchschnittlichen Anfangsgewicht von ca. 250 g und welche während der ganzen Versuchsdauer jeden dritten Tag gewogen wurden. Ein leichter Gewichtsabfall, der zu Beginn des Versuches ab und zu beobachtet wurde, ist zurückzuführen auf die dem Tiere ungewohnte Umgebung. Nach wenigen Tagen frisst das Tier gern und munter von der ihm gebotenen Diätkost, und es lässt sich in der Folge ein Ansteigen der Gewichtskurve durchschnittlich während 20 Tagen feststellen. Nach dieser Zeitperiode treten die klinischen Symptome auf, die dann nach etwa 8—12 weitern Tagen zum Tode führen: Die Tiere verweigern Körnernahrung, was auf Schmerzen an Zähnen und Kiefern schliessen lässt. Die Extremitäten sind druckempfindlich, die Kniegelenke geschwollen. Die Gewichtskurve zeigt bis zum Tod einen rapiden Abfall. Der Sektionsbefund ergab: überall brüchige Knochen, insbesondere sind die Rippen sehr brüchig, Verdickungen an den Knorpel-Knochengrenzen, starke Blutungen. Ferner Blutungen in der Muskulatur, vor allem in der Extremitätenmuskulatur. Verwendet wurden nur die Oberkiefer; bei der Präparation muss äusserst vorsichtig vorgegangen werden, damit die fragilen Knochen nicht durch zu starke Zug- oder Druckbeanspruchung zu schwer geschädigt und die stark gelockerten Zähne nicht disloziert oder gequetscht werden.

Die Präparate wurden zur Härtung einige Tage in Formalin gebracht, dann in 5% Salpetersäure entkalkt und in aufsteigenden Alkohol gebracht, endlich genügend lange in Celloidin eingebettet. Es wurden Längsschnitte durch den ganzen vierteiligen Molarenblock samt Kiefer geführt und mit Hämatoxylin-Eosin, oder Pikrinsäure-Thionin gefärbt. Auf diese Weise ist es möglich, auf einem einzigen Schnitt eine Gesamtübersicht von der okklusalen Fläche bis zu der zentralen Partie zu erhalten.

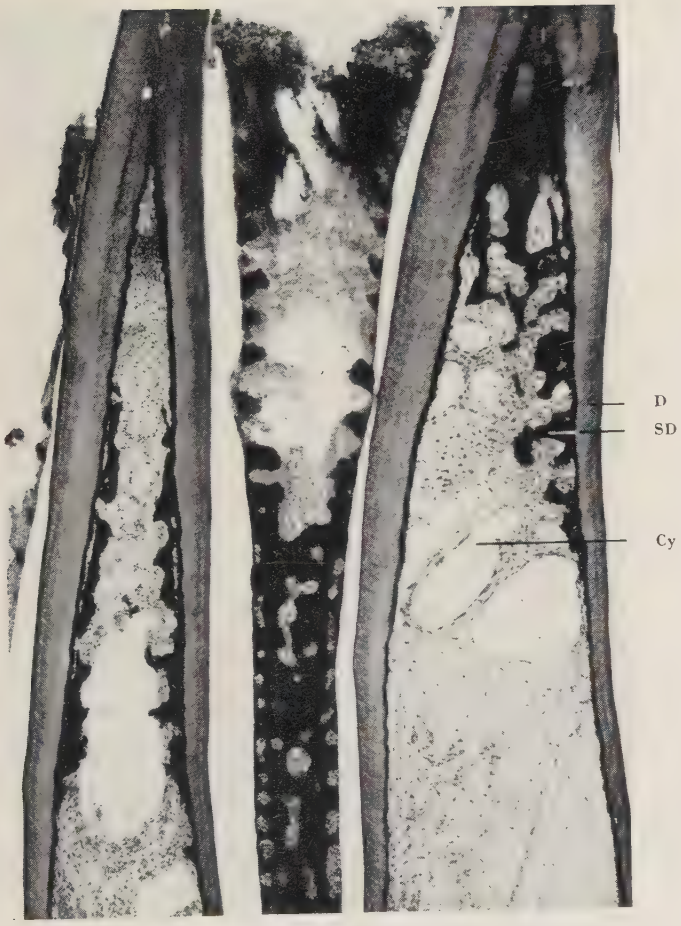

Fig. 6
Schwer geschädigter Skorbutzahn (Fig. 5 vergr.)
Fibröse Degeneration des Pulpabindegewebes

Dies ist besonders für die Versuche mit dem Antiskorbutikum wichtig, weil sich so die einzelnen Phasen genau nebeneinander feststellen lassen.

2. An Pulpa und Dentin festgestellte Veränderungen

Der Gegensatz zu dem obenerwähnten normalen histologischen Bild ist auffallend. Die Veränderungen müssen als charakteristisch für die C-Avitaminose angesehen werden, da sie in allen Präparaten zu finden sind. Im Vordergrund stehen die degenerativen Prozesse der Bindegewebszellen der Pulpa und der Odontoblasten und der damit verbundene Stillstand ihrer normalen produktiven Tätigkeit. Nach *Walkhoff* setzen sich die pathologischen Degenerationsvorgänge genau wie bei der physiologischen Degeneration beim Fortbestehen der Noxe fort, allerdings rascher als bei der letztern: „Die funktionelle Tätigkeit der Zellen wird geringer und erlischt mit dem Verlust des protaplasmatischen Zelleibes; die Kerne degenerieren und gehen unter dem Bilde der Karyolyse zugrunde."

Wir unterscheiden im folgenden zwischen einer Schädigung im zentralen und derjenigen im okklusalen Teil der Pulpa.

a) Zentraler Teil

Die Bindegewebszellen der Pulpa sind in einer faserreichen Grundsubstanz angeordnet. Der Zellreichtum ist ausserordentlich wechselnd: In seinem Aussehen erinnert das histologische Bild an embryonales Gallertgewebe: Zwischen dem Netzwerk der stark verästelten Zellen zeigen sich Gerinnungen (Fig. 9). Gefässe sind keine mehr nachzuweisen, dagegen wohl noch kleinere und grössere Blutungen. Eine regelmässig auftretende Erscheinung bilden die Cysten, die aber wie *Kotànyi* schon betonte, nicht als echte, mit Epithel ausgekleidete, Cysten aufzufassen sind. Sie erscheinen als Hohlräume, die mit einer geronnenen, fädig erscheinenden, Flüssigkeit erfüllt sind. Namentlich in den kleinern und entstehenden Formen finden sich oft noch einige Blutkörperchen. Dies, sowie der Umstand, dass in der Begrenzungszone dieser Cysten sich meist Blutkörperchen finden, erhärtet die Annahme Kotànyis, dass es sich hierbei um Bildungen aus zugrundegegangenen Blut- und Lymphgefässen handelt. Die umliegenden Bindegewebszellen werden verdrängt und begrenzen diese cystenartigen Gebilde zwiebelschalenartig. (Fid. 7 und 8.)

Fig. 7
Cystenbildung in skorbutischer Pulpa

Die Odontoblasten sind als solche nur in ganz zentral gelegenen Partien erkennbar. (Fig. 7.) Sie degenerieren aber sofort okklusalwärts, sind unregelmässig gruppiert und nach wenigen Uebergangsformen nicht mehr als charakteristische Zellen kenntlich. Sehr oft finden sich zwischen Dentin und der Odontoblastenreihe vakuolige Bildungen, welche die Odontoblasten auf längere Strecken vom

Dentin pulpawärts abdrängen. Die Dentinbildung wird unter diesen Umständen sofort eingestellt. Veränderungen im bereits gebildeten Dentin lassen sich nicht feststellen. In der Gegend nach der Umschlagsfalte zu finden sich als gescheiterte Versuche einiger noch erhaltener Gruppen Odontoblasten zur Dentinbildung, isolierte Dentininseln. Diese Dentininseln besitzen den gleichen Aufbau wie das bei Skorbut in der Pulpa gebildete Hartgewebe, das vielfach als Knochen angesprochen wird. Die Odontoblasten dieser Partie sind, obgleich schon degeneriert, noch deutlich als solche erkennbar.

Die zentralen Partien über der Umschlagsfalte weisen die schon von Kotànyi beschriebenen Infrakturierungen und Verschiebungen auf. Nach der Auffassung Kotànyis sind sie auf die zu dünn ausgebildete Dentinschicht zurückzuführen. (Fig. 4.)

b) Okklusaler Teil

Hier herrscht vor allem das Bild der zerstörenden Einwirkung der C-Avitaminose auf die höher differenzierten Zellen vor. Von Otontoblasten ist keine Spur mehr zu erkennen, während die Ameloblasten noch ziemlich weit okklusalwärts zu beobachten sind. Der Zellreichtum des Pulpagewebes tritt im Vergleich zur zentralen Partie zurück. Kleinere Cysten und Blutungen treten auch hier auf. Gegen die Kaufläche zu ist die Pulpa wie beim normalen Zahn beinahe vollkommen durch Apposition von Sekundärdentin obliteriert. Während aber beim normalen Zahn das obliterierende Gewebe homogen erscheint, erfolgt beim skorbutischen eine unregelmässige, lamelläre Schichtung. In beiden Fällen erfolgt jedoch die Umwandlung der Pulpa in ein kanalloses Hartgewebe. (Fig. 5, 6.)

Das Bild des okklusalen Zahnteiles wird beherrscht vom Auftreten einer Hartsubstanz, über deren Wesen, wie wir in der einleitenden Uebersicht darlegten, keine Uebereinstimmung herrscht.

Im folgenden Abschnitt soll die Gewebszugehörigkeit dieser Hartsubstanz, deren Auftreten in der Pulpa skorbutischer Meerschweinchenmolaren ausnahmslos beobachtet wurde, untersucht werden.

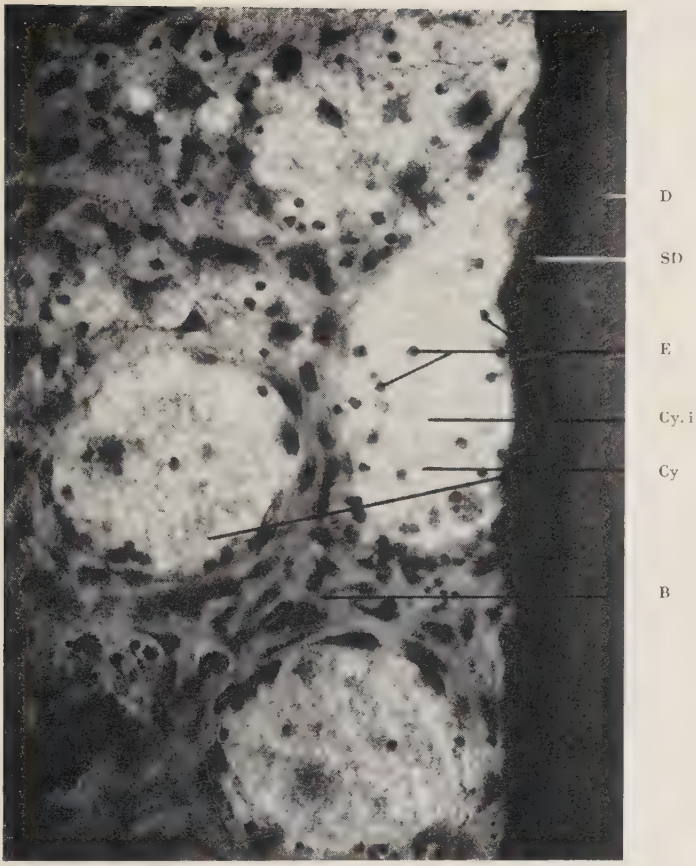

Fig. 8
Kleine Cysten (stark vergr.)

c) Die Hartgewebsbildung in der Pulpa

In der einleitenden Literaturübersicht haben auch die Arbeiten der Autoren Erwähnung gefunden, die in bezug auf die Frage nach der Hartgewebsbildung in der Pulpa skorbutischer Meerschweinchenzähne ihre Befunde mitteilten. Die grosse Mehrzahl dieser Autoren vertritt den Standpunkt, dass es sich hierbei um eine Metaplasie des Pulpagewebes in ein neues Gewebe von knochen-

artiger Konstitution handle. Nur Fish und Harris stellen fest, dass infolge der Skorbutschädigung die Pulpa sich mit „calcific scar tissue" füllt, welches Gewebe wohl mit dem von uns Sekundärdentin genannten identisch sein wird.

Unser mikroskopischer Befund zeigt folgendes: Das Pulpacavum wird bei jeder Skorbutform von einem Netzwerk von spongiosaähnlichen Bälkchen nach dem Zentrum zu durchzogen. Dieses Balkenwerk geht von massiveren Randzonen in feinere Ausläufer über, welche ganze Zellgruppen von Pulpazellen scheinbar einschliessen; da man sich diese Aufspaltung dreidimensional vorstellen muss, wird man erkennen, dass das Pulpagewebe nur durchzogen wird von diesen Ausläufern, die mit der Gegenseite Verbindungen eingehen.

Um unsere Auffassung über diese Hartgewebsbildung in der Pulpa verständlich zu machen, seien vorerst einige Begriffe geklärt:

Nach *Euler-Meyer* zeichnen sich Zähne, die keinen Insulten ausgesetzt sind, durch eine grosse Regelmässigkeit der Dentinbildung aus. Sobald aber der Zahn stärkeren Reizen ausgesetzt ist, reagieren darauf sowohl die Pulpa als auch die Odontoblasten. Dass auch die C-Avitaminose als „allgemeiner Reiz" eine „mittelbare Reizung der Odontoblasten" darstellt, ist zweifellos richtig. Fish und Harris beobachten (a.a.O.) bei experimentell traumatischer Lädierung der Odontoblasten bei Kaninchen ähnliche Sekundärdentinbildung wie bei Skorbutschädigung. Die Sekundärdentinbildung hängt nach Euler-Meyer ab 1. von der Qualität des Reizes, nach welchem die Odontoblasten durch nicht physiologische, sondern pathologische Reize, zu einer überstürzten Sekundärdentinanlagerung angeregt werden; Zellen werden in die Grundsubstanz eingeschlossen und im Endprodukt sieht man z. B. eine starke Abnahme der Zahl der Dentinkanälchen.

Als einen zweiten Grund der Anlagerung von Sekundärdentin nennen Euler-Meyer die Quantität des Reizes. Darnach erzeugt ein mässiger Reiz infolge mässiger Beanspruchung der Odontoblasten ein dem normalen Dentin ähnliches Sekundärdentin. Da Skorbut als ausserordentlich starker Reiz zu werten ist, dessen Wirkung sich vor allem und zuerst auf die Hartgewebe bildenden Zellen

Fig. 9
Skorbutischer Zahn (aus Fig. 6 vergr.)

erstreckt (siehe Abschnitt A dieser Arbeit), so findet die vom normalen Dentin so unterschiedliche Sekundärdentinbildung darin ihre Erklärung.

Eine weitere Art der Sekundärdentinbildung wurde unter der Bezeichnung „Osteodentin" beschrieben. Nach Euler-Meyer versteht ein Teil der Autoren darunter das Auftreten von regulärem Osteozement an der Innenseite der Wurzelkanäle. Andere sehen in dem Osteodentin eine Abart von Sekundärdentin, welches sich unter mehr-

fachem Einschluss von polygonalen Pulpazellen nach Verschwinden der ganzen Odontoblastenschicht bildet.

Nach Euler-Meyer ist es oft schwierig, eine Grenze zu ziehen zwischen Sekundärdentinbildung und degenerativer Verkalkung der Pulpa. Im Verlauf der letztern kann die Pulpa entweder einem Ossifizierungsprozess anheimfallen, oder das Engerwerden des Pulpakavums findet durch Verbackung unregelmässiger, amorpher Kalkeinstreuungen mit der Kanalwand statt.

Wir haben mit Fig. 10 ein Bild eines mit Pikrinsäure-Thionin gefärbten Präparates vor uns, das die Annahme einer degenerativen Verkalkung der Pulpa bei Skorbut widerlegt: Vom normalen Dentin aus lassen sich die Dentinkanälchen sehr schön in ihrem Verlauf in ein oben beschriebenes „spongiosaähnliches" Bälkchen verfolgen. Hier kann es sich nur um die Anlagerung von sekundärem Dentin handeln und es spricht diese Mikrophotographie deutlicher als jede Theorie für die Bildung von Sekundärdentin in skorbutischen Pulpen. Auch in andern mit Pikrinsäure-Thionin gefärbten Schnitten konnte eine deutliche Kanalisierung dieses Pulpahartgewebes nachgewiesen werden. Es bleibt nun noch die Frage zu beantworten, warum diese Kanalisierung von fast normalem Vorkommen bis zur völlig kanallosen Dentingrundsubstanz wechseln kann. Die Erklärung geht zurück auf das dritte von Euler-Meyer erwähnte Moment der Gestaltung von sekundärem Dentin: die Beschaffenheit der Pulpa. Nach Euler-Meyer ist „der Ausfall selbst einer grössern Strecke von Odontoblasten durchaus kein Hindernis für die Bildung von sekundärem Dentin; nur ist dies meist nicht mehr kanalisiert, sondern von zahlreichen feinsten Fibrillen durchzogen."

Durch den Reiz der C-Avitaminose wandelt sich die Pulpa auf dem Weg der regressiven Metamorphose in ein fibrös degeneriertes Bindegewebsnetz um. In ältern Zahnpartien, also mehr okklusalwärts, wo die Odontoblasten schon vor dem Einsetzen der Avitaminose differenziert waren, finden wir noch relativ reichlich Dentinkanälchen. Zentralwärts nimmt die Kanälchenzahl ab. Infolge der stärkern fibrösen Degeneration der Pulpa wird eine kanallose Dentingrundsubstanz abgelagert; es sind wenige, unregelmässige und obliterierte Dentinkanälchen zu beobachten. Das besser kanalisierte Sekundärdentin ent-

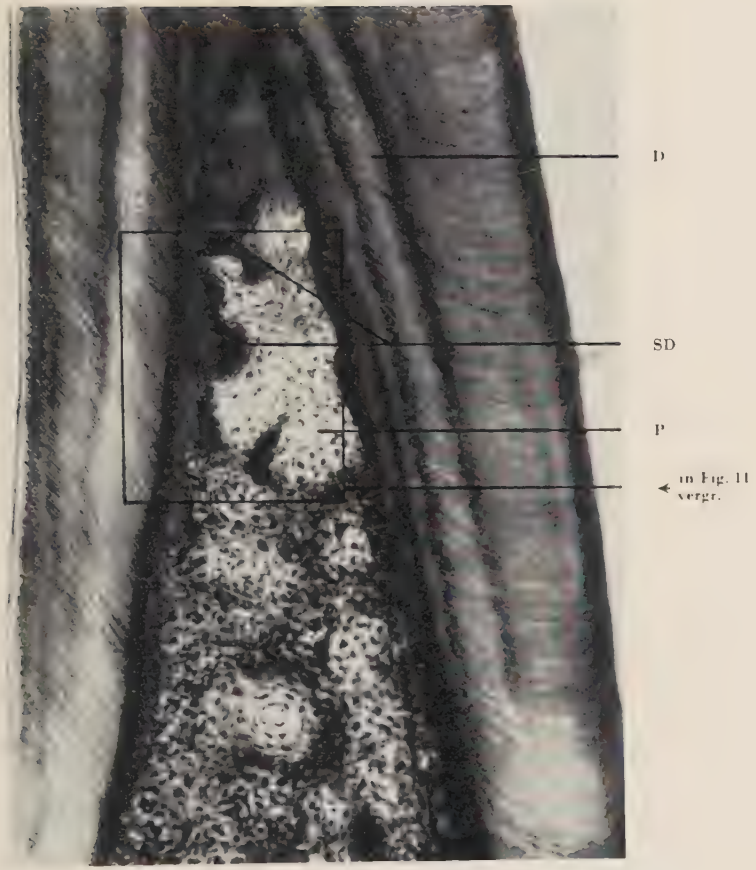

Fig. 10
Sekundärdentinbildung
(Pikrinsäure-Thioninfärbung)

spricht dem irregulären Dentin erster Ordnung (*Reich*. nach Euler-Meyer), und zeigt Knickung, Torsion und Dazwischenlagerung von Kanälchen: dies ist jedoch nur zu beobachten in Partien mit verhältnismässig gesunder Pulpa. Allerdings muss darauf hingewiesen werden, dass die Kanälchen nicht etwa durch die ganzen Bälkchen bis zur Gegenseite verfolgt werden können: nach kurzem Verlauf werden sie abgelöst von der kompakten Dentin-

grundsubstanz. Diese entspricht dem durch Obliteration okklusalwärts den Zahn abschliessenden Gewebe und ist identisch mit dem „irregulären Dentin dritter Ordnung“: Aus dem Verlust der Odontoblasten resultiert eine „hochgradige Verminderung der Kanälchen, starke Zunahme der fibrillären Grundsubstanz, Verengerung und Verödung der Kanälchen“.

Die Ursache der unvollständigen Ausfüllung des Pulpakanals, welche sich in der typischen Spongiosastruktur äussert, dürfte in einer überstürzt verlaufenden Abwehrreaktion des Zahnes auf die schädigende Einwirkung des C-Vitaminmangels liegen. Möglicherweise stellt die Balkenbildung, wie dies Walkhoff annimmt, eine architektonische Festigung der geschwächten Dentinwände dar. Eine spezielle Arkadenform der Balkenanordnung nach der Zahnspitze zu konnte ich zwar nicht beobachten.

bb) Mit antiskorbutischer Nahrung geheilte Skorbuttiere

Zur Untersuchung der Einwirkung des Wechsels von C-vitaminfreier und antiskorbutischer Kost wurde eine zweite Tierreihe eingesetzt. Während einer Woche wurden gesunde Versuchstiere mit normaler, reichlich C-vitaminhaltiger Kost ernährt. Nach dieser Woche wurden die Tiere alle gleichzeitig auf die früher angegebene Skorbutdiät gesetzt und genau gleich wie die erste Versuchsreihe ernährt. Der Eintritt der klinischen Symptome und der Verlauf der Avitaminose erfolgte analog wie bei der ersten Versuchsreihe. Nach 28 Tagen waren alle Tiere schon sehr heruntergekommen; die Nahrungsaufnahme war äusserst erschwert und die Gewichtskurve zeigte ein starkes Abfallen. Den Tieren wurde nun täglich 2 ccm Zitronensaft eingegeben, sowie Kohl und Rüben als Kost verabreicht. In der Folge zeigt die Gewichtskurve entweder sofort, oder nach einem weitern kleinen Abfall, einen steilen Anstieg. Nach 5—7 Tagen sind die Tiere klinisch völlig geheilt. Sie wurden noch während drei Tagen mit C-vitaminhaltiger Kost weiter ernährt, worauf der Versuch abgeschlossen wurde.

Fig. 11
Kanalisiertes Sekundärdentin

Im histologischen Bild sind die Veränderungen der verschiedenen Stadien der Ernährung mit C-vitaminhaltiger und C-freier Kost sehr deutlich zu beobachten. (Fig. 12 und 13.) Okklusalwärts finden wir das normale Bild der stark obliterierten Pulpa. Es folgt dann aber nicht, wie man annehmen sollte, zuerst eine Zone normalen Pulpengewebes, sondern die Pulpa erscheint bereits verändert, wie dies uns aus den Skorbutpräparaten bekannt ist. Hier hat der starke Skorbutreiz rückwirkend seinen

Einfluss ausgeübt; dadurch wurde eine Degeneration der Odontoblasten mit nachfolgender Sekundärdentinablagerung verursacht. Die histologischen Verhältnisse dieses Pulpateiles entsprechen durchaus den oben beschriebenen Skorbutbildern.

Es folgt dann ungefähr im letzten Drittel apikalwärts eine beinahe kompakte Schicht von Sekundärdentin. In der Mitte dieser Schicht ist ein mehr oder weniger breiter Pulpastreifen erhalten, von welchem aus sich Ausläufer in diese Dentinbarrikade erstrecken. In der neugebildeten Masse sind grössere und kleinere Zellgruppen von Pulpagewebe verstreut und unregelmässig eingeschlossen. Odontoblasten sind in degenerierten Formen streckenweise zu beobachten. Vermutlich hat die C-Avitaminose auf die zentral gelegenen, noch relativ wenig differenzierten, Odontoblasten einen ausserordentlich starken Reiz ausgeübt. Durch diesen pathologischen Reiz wurde die überstürzte Sekundärdentinbildung angeregt. Die starke Abnahme der Zahl der Dentinkanälchen spricht für diese Annahme. Der Reiz wirkt sich nicht gleich stark auf alle Odontoblasten aus: so zeugen Inseln von kanalisiertem Dentin für einzelne, erhalten gebliebene oder weniger stark betroffene Zellgruppen.

Sehr interessant ist ferner die starke Stauchung dieser Partie, welche einen geschlängelten Verlauf ohne Infrakturierung und Verschiebung zeigt. Es handelt sich hier um eine innige Verbindung des Zahngewebes mit dem Nachbargewebe (Interdentalknochen, Knorpelzement), das ebenfalls durch die Skorbutschädigung weniger widerstandsfähig geworden war.

Nach der Umschlagsfalte zu finden wir, dem Verlauf der Ernährung entsprechend, wieder völlig normale Verhältnisse, mit normalem Pulpagewebe und regelmässig angeordneten Ameloblasten- und Odontoblastenreihen, sowie bereits gut ausgebildeter Dentin- und Schmelzschicht.

Zusammenfassung

A. Mit vorliegender Arbeit wurde eine Uebersicht der bisherigen Arbeiten über experimentellen Skorbut am Meerschweinchen gegeben. Wir schliessen uns mit dem in unserer Arbeit vertretenen Standpunkt im wesentlichen der Arbeit von Fish und Harris an.

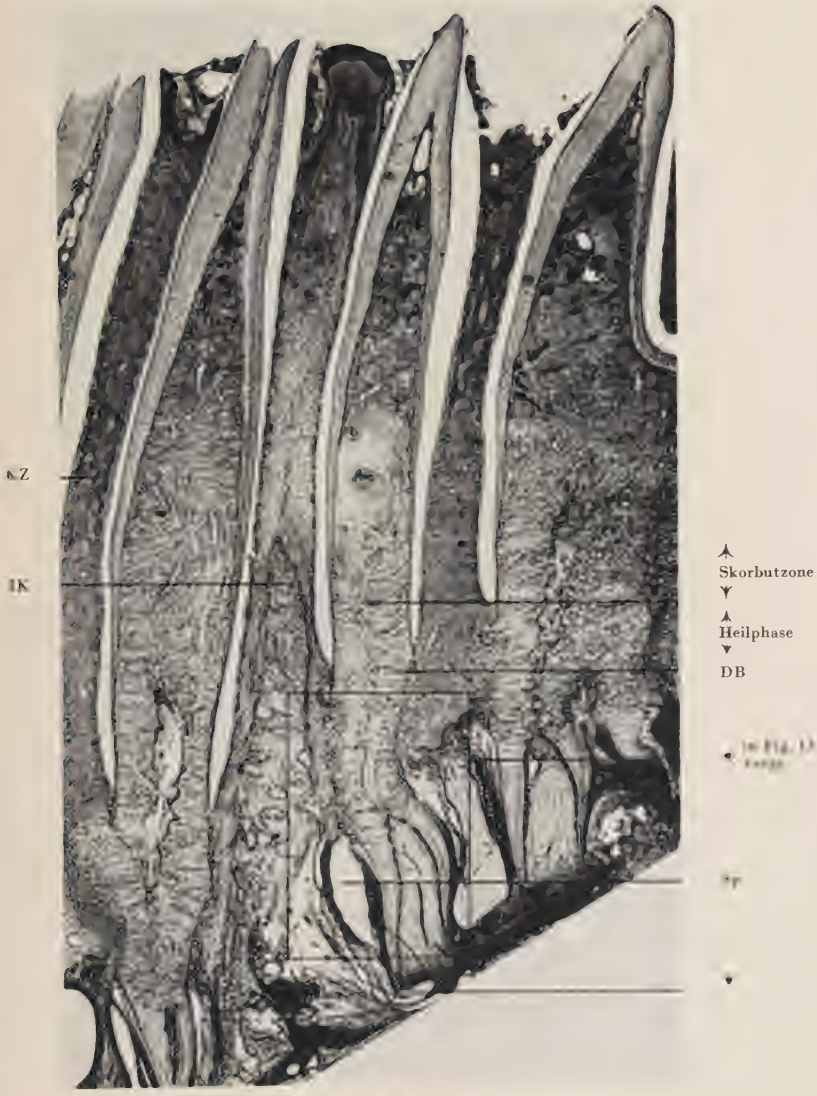

Fig. 12
Skorbutisch ernährtes und durch Zugabe von Antiskorbutikum wieder geheiltes Tier

B. Es wurden anhand zweier Versuchsreihen die Wirkung von C-Vitaminmangel auf Meerschweinchenmolaren untersucht und folgende Veränderungen an Pulpa und Dentin festgestellt:

1. Tiere, die C-avitaminotisch ernährt wurden und in der Folge an Skorbut zugrunde gingen, zeigen als charakteristische Veränderungen degenerative Umwandlung der Pulpabindegewebszellen und der Odontoblasten. Weitere regelmässig auftretende Skorbutmerkmale sind: Cystenbildung, Hämorrhagien in der Pulpa, sowie Infrakturierungen der zentralen Wurzelteile.
2. Ausgehend von der Tatsache, dass der Skorbutreiz auf die Funktion der mit der Hartgewebsbildung betrauten Zellen schädigend einwirkt, unterzogen wir das Hartgewebe, das regelmässig in den Pulpen skorbutischer Meerschweinchen auftritt,einer genauen Untersuchung. Dieses Hartgewebe wurde von uns als Sekundärdentin erkannt. Nach unserer Auffassung handelt es sich nicht um „Pulpaknochenbildung", sondern um verschieden differenzierte Grade der Sekundärdentinbildung, welche das Produkt der durch den Skorbutreiz stark geschädigten Odontoblasten darstellen. In zahlreichen Präparaten wurden von uns Bilder gefunden, die einwandfrei bei Pikrinsäure-Thioninfärbung auf eine gewisse Strecke eine Fortsetzung der Dentinkanälchen in diese spongiosaähnlichen Balken zeigen.

C. Zur Untersuchung der Einwirkung von antiskorbutischer Kost auf skorbutische Meerschweinchenzähne, wurden Skorbuttiere durch Zusatz von C-Vitamin zur Kost geheilt. Als charakteristische Veränderung wurde im zentralen Drittel eine massive Dentinbarriere beobachtet; diese ist als überstürzte Abwehrfunktion durch die stark vom Skorbutreiz betroffenen Odontoblasten zu werten. Die starke Schlängelung und Stauchung dieser Partie ist ebenfalls ein Befund dieses Versuches und entspricht den früher beschriebenen Infrakturierungen.

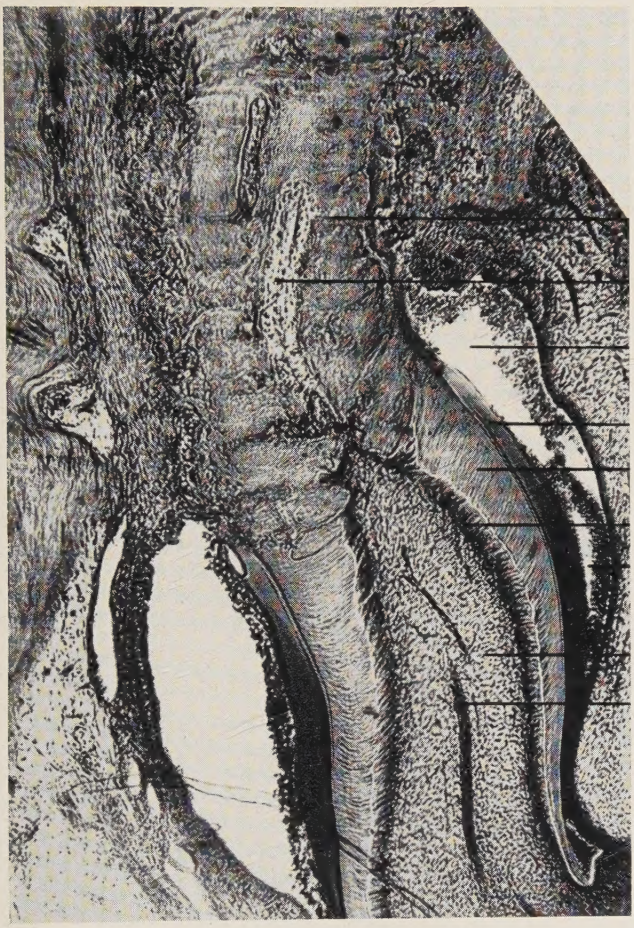

Fig. 13
Untersuchung mit Antiskorbutikum
(vergr. aus Fig. 12)

Literaturverzeichnis

1. *Edlbacher S.:* Kurzgefasstes Lehrbuch der physiolog. Chemie, 4. Aufl.
2. *Euler-Meyer:* Pathohistologie der Zähne, 1927.
3. *Fish* und *Harris:* The effects of vitamin C deficiency on tooth structure in guinea pigs (Royal Proc. Soc. 1934).
4. *Gottlieb* und *Greiner:* Der histologische Bau der Meerschweinchenmolaren. (Stomat. 1923, 10. Heft).
5. *Höjer* und *Westin:* Jaws and teeth in scorbutic guinea-pigs. (The dental Cosmos 1925, Nr. 1, p. 1).
6. *Howe P. R.:* The effects of scorbutic diets upon the teeth. (The dental Cosmos 1920).
7. *Jeanneret R.:* Die Vitamine in der Zahnheilkunde. (Zeitschrift für Vitaminforschung, Juli 1937, Bd. 6, H. 3).
8. *Kotànyi E.:* Die Veränderungen der Zähne und ihrer Umgebung bei experimentellem Skorbut des Meerschweinchens. (Stomat. 1927).
9. *Stepp:* Die experimentellen Grundlagen der Vitaminlehre. (Encyclopädie der klinischen Medizin.)
10. *Stepp, Künau, Schröder:* Die Vitamine und ihre klinische Anwendung.
11. *Wagner A.:* Experimenteller Meerschweinchenskorbut bei verschiedenen Kostarten mit besonderer Berücksichtigung der Zahnbefunde. (Deutsche Monatsschrift für Zahnheilkunde).
12. *Walkhof O.:* Die Vitamine in ihrer Bedeutung für die Entwicklung, Struktur und Widerstandsfähigkeit der Zähne gegen Erkrankungen. Meusser 1929.
13. *Westin G.:* Aufbau und Abbau von Hartsubstanzen im org. dentale beim skorbutischen und normalen Meerschweinchen. (Vierteljahrsschrift für Zahnheilkunde 1926, p. 48).
14. *Westin G.:* Ueber Zahnveränderungen in Fällen von Skorbut bei Homo. (Stockholm 1931).

(Die bei Höjer und Westin, sowie Kotànyi zitierten Autoren wurden in diesem Literaturnachweis nicht angeführt).

Zeichenerklärung

AK	=	Alveolarknochen
Am	=	Ameloblasten
A.S.E.	=	äusseres Schmelzepithel
B	=	Bindegewebe
Bg.	=	Blutgefässe
Bl	=	Blutung
Cy	=	Cyste
Cy.i.	=	Cysteninhalt
D	=	Dentin
DB	=	Dentinbarriere
DK	=	Dentinkanälchen
E	=	Erythrocyten
IK	=	Interalveolarknochen
I.S.E.	=	Inneres Schmelzepithel
KZ	=	Knorpelzement
Od	=	Odontoblasten
P	=	Pulpakammer
S	=	Schmelz
Sa	=	Bei der Präparation ausgefallener Schmelz
SD	=	Sekundärdentin
SP	=	Schmelzpulpa
Sp	=	Spaltbildung (Kunstprodukt)
Va	=	Vakuolenbildung

Es ist mir eine angenehme Pflicht,

Herrn Prof. Dr. O. Müller

für das grosse Interesse, das er dieser Arbeit entgegenbrachte und insbesondere für seine Mithilfe bei der Anfertigung der Mikrophotographien, meinen herzlichsten Dank auszusprechen.

Ferner gebührt mein Dank

Herrn Prof. Dr. S. Edlbacher

und *Herrn Dr. phil. et med. A. Zeller* für die Anordnung und genaue Durchführung der Ernährungsversuche, welche die Grundlage dieser Arbeit bilden.